Kikuchi-Fujimoto Disease with Histiocyte-Dominant Synovial Fluid: A Case Report

組織球優位の関節液貯留をきたした菊池病の一例

大分赤十字病院　リウマチ科
清　永　恭　弘　　中　野　翔　太
藤　　健太郎　　立　川　裕　史
石　井　宏　治
大分赤十字病院　病理診断科
久保山　雄　介
大分大学医学部　内分泌代謝・膠原病・腎臓内科学講座
尾　崎　貴　士　　柴　田　洋　孝

【論文の内容】

症例は 22 歳、男性で不明熱と多関節痛のため当科入院となりました。理学所見としては右腋窩に圧痛を伴う約 4cm 大のリンパ節腫脹を認め、また、両足関節と膝関節に腫脹と圧痛を認めました。入院時検査所見としては血算では白血球数は 3300/μl と軽度低下し 1%の異形リンパ球を認めていました。造影 CT では右腋窩と縦隔リンパ節の腫脹を認めていました（図 1）。鑑別のために右足関節の関節穿刺を施行したところ、細胞数は 25300/μl と炎症性の関節液所見であり、驚くべきことに組織球分画が 88%と著増していました（表 1）。右腋窩リンパ節生検を施行したところ、病理所見では中心壊死を伴う組織球、リンパ球の集簇巣を認め、菊池病に特異的な病理所見でした。

入院後も連日 38.5℃以上の発熱を認め、WBC が 1900/μl まで低下したため、骨髄穿刺を施行したところ、血小板の貪食像を認め、フェリチンが 2321ng/ml と上昇傾向であったことから菊池病に血球貪食症候群(HPS)を併発した病態と判断し、ステロイドパルス療法を開始しました。その後は速やかに解熱し、リンパ節腫脹や関節痛も消退したためステロイドの漸減を進めましたが、症状の再燃はなく、退院となりました。

菊池病は「組織球性壊死性リンパ節炎」とも呼ばれており、リンパ節生検において組織球の密な増殖がみられること等が組織学的特徴とされ、皮膚生検や骨髄生検でも組織球の増殖を認めた報告があります(Williams EE et al. JAAD Case Rep 5: 416-418, 2019.)。以上のことから菊池病の病態に組織球の活性化が深く関与していると考えられ、今回の関節液の所見もそのことに矛盾しない結果でした。また、菊池病における関節炎についてですが、244 例の菊池病の臨床的検討において関節炎を伴った頻度は 5%との報告があります(Kucukardali Y et al. Clin Rheumatol 26: 50-54, 2007.)。しかし、現時点において関節液

の性状ついての報告はなく、今回我々の報告が初めてであります。

通常良性疾患とされる菊池病ですが、本症例のように HPS を伴う症例も報告されており(Mahadeva U et al. J Clin Pathol 53: 636-638, 2000.)、診断を急ぐ必要があることもありますが、リンパ節生検は侵襲性も高く、すぐに施行出来ないことも多いです。その一方で関節穿刺は侵襲性が低く、簡便であることから、関節液の性状が菊池病の診断の助けになれば非常に有意義であると考えます。

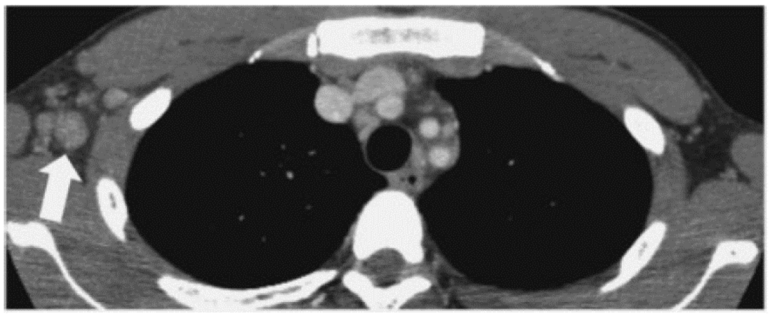

図 1：CT にて右腋窩にリンパ節腫大を認める

表 1：関節液所見

color		pale yellow
crystals		not detected
specific gravity		1.027
protein		3.5g/dL
sugar		44mg/dL
cell count		25300/μL
	neutrophil	3%
	lymphocyte	9%
	histiocyte	88%

【清永感想】

関節穿刺はそれほど難しい手技ではなく、日常的によく施行しているのですが、組織球優位の関節液は今までに見たこと、聞いたことがなく、興味を持ちました。文献を調べてみたところ、菊池病の関節液の性状に関する報告は過去になく、菊池病の病態とも矛盾しない結果であることから、このことを論文で発表することは本症例のような原因不明の発熱、リンパ節腫大、関節炎を認める患者さんの診療に役に立つと思い、忙しい診療の中の論文執筆のモチベーションになりました。時間はかなりかかってしまいましたが何とか形になりよかったです。ご協力いただきました先生方に心から感謝申し上げます。

HIRO'S EYE

大分赤十字病院リウマチ科　清永恭弘先生

同リウマチ科部長　石井宏治先生

　この論文は、不明熱、多関節痛、リンパ節腫脹、関節腫脹を呈する症例の診断のために行った関節液穿刺所見において組織球有意の所見を認め、さらにリンパ節生検でその所見を再確認し、菊池病（組織球性壊死性リンパ節炎）の診断に至った症例報告です。清永恭弘先生、石井宏治先生が忙しい日常診療の中で臨床検体の特異的な所見に着目して診断した経緯は素晴らしいと思います。　本論文は、「臨床リウマチ」誌に掲載され、要旨は日本語ですが、それ以降の本文はすべて英文で書かれていることも立派です。

　近年、大学における業績評価において原著のみが評価されて、症例報告はカウントされないという流れになっております。しかし、いきなり原著を書ける人はおらず、おそらく私を含めてどなたでも最初の論文は症例報告論文であったと思います。その観点から、まず症例報告論文を和文でも英文でも自分で書いてアクセプトされるという経験が極めて重要で、それなしには次へは進みません。清永先生、この第一歩は大きな一歩です。是非、次は臨床研究や多数例をまとめた検討などの原著論文を目指してがんばってください。

石井先生には引き続き若手の指導をよろしくお願いします。　（柴田洋孝）