透析会誌 54(9)：465～470，2021

症例報告

腹膜透析時に繰り返した胃の angiodysplasia からの出血が，血液透析へ移行後に改善した 1 例

山口　奈保美[1]　金田　幸司[1]　木本　美由起[2]　末永　裕子[2]
大野　絵梨[1]　内田　英司[1]　福長　直也[2]　柴田　洋孝[2]
[1] 大分赤十字病院腎臓内科　[2] 大分大学医学部内分泌代謝・膠原病・腎臓内科学講座

〈論文内容〉

症例は 65 歳の男性。糖尿病性腎症による末期腎不全のため、当院で腹膜透析を導入しました。導入から半年後に ESA 低反応性貧血を呈するようになり、胃に生じた angiodysplasia からの出血（図 1a）が原因であったことから内視鏡的止血術を行いました。しかし、加療から 8 か月後に再度胃の angiodysplasia からの出血（図 1b）により貧血が進行し内視鏡的止血術を施行。数日後のフォローアップにて、さらに胃の他部位に angiodysplasia からの出血（図 1c）を認め止血術を行いました。

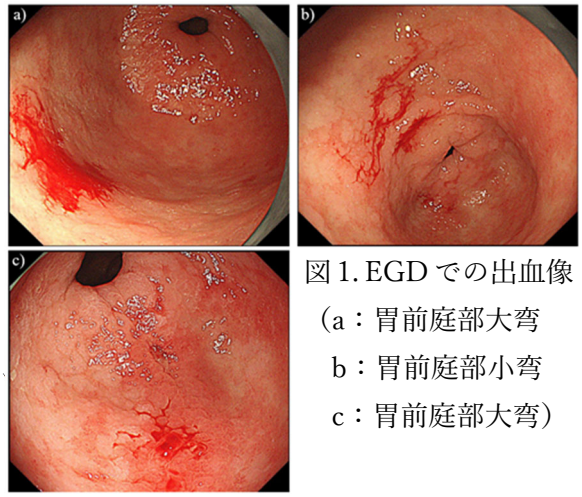

図 1. EGD での出血像
（a：胃前庭部大弯
b：胃前庭部小弯
c：胃前庭部大弯）

最後の止血術から 4 か月後に真菌感染疑いの難治性腹膜炎を発症し、感染コントロール目的に透析療法を腹膜透析から血液透析へ移行したところ、以降、現在に至るまでの 19 か月間、進行性の Hb 低下や鉄代謝マーカーの変動はなく、Hb 10 g/dL 程度で推移しています（図 2）。（＊成人の血液透析患者における Hb の管理目標値は 10 g/dL 以上 12 g/dL 未満）

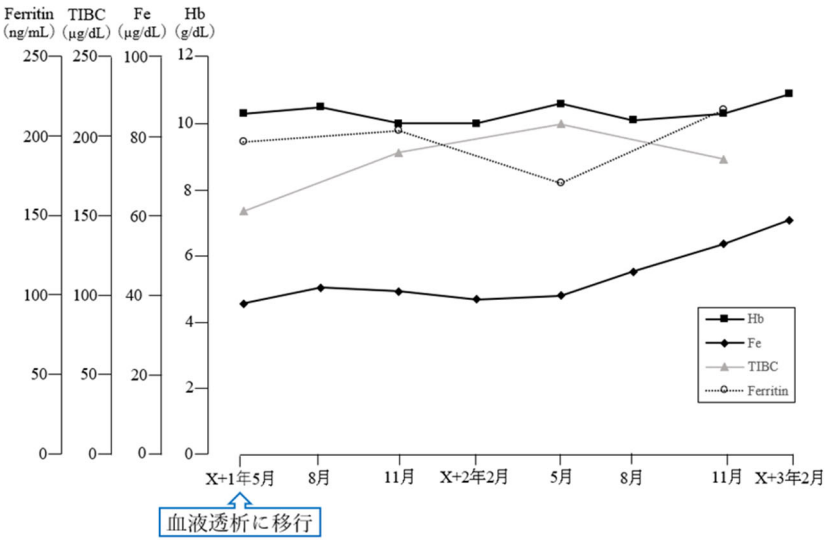

図 2. 血液透析移行後 19 か月間の Hb、鉄代謝マーカーの推移

Angiodysplasia は、消化管の粘膜固有層、粘膜下層の毛細血管が拡張した数 mm から 1 cm 大の血管性病変のことをいいます。健常者では消化管に angiodysplasia を有していたとしても出血を起こすことは多くありませんが、慢性腎臓病患者では、体液過剰により静脈圧が上昇していること、胃粘膜血流量や酸素供給量が低下していること、代謝障害により血管拡張作用を有するガストリンが血中で上昇すること、尿毒症物質により血小板機能が低下していること、抗血栓薬の投与例が多いことから、出血を起こしやすいとされています。特に透析患者では腹膜透析より血液透析患者での報告が多く、血液透析では抗凝固薬の使用を要することが主因であると考えられ、angiodysplasia を有する末期腎不全患者には腹膜透析の方が適しているという報告もあります。

本症例は腹膜透析患者にも関わらず、胃の angiodysplasia からの出血を繰り返していました。消化管の angiodysplasia は、同時多発例・異時性発生が多いことや、内視鏡検査での観察時に出血を伴っていなければ発見されないことがあるとされており、本症例においても、偶然発見することができた angiodysplasia からの出血部位を止血できたに過ぎず、今後も同部位・他部位に生じた angiodysplasia からの出血を繰り返すものと予測していました。さらに、血液透析へ移行することになり、元々心疾患に対し内服していた抗血小板薬 2 剤に加え、透析中のヘパリンナトリウム使用により、これまで以上に消化管出血が惹起される可能性が高いと危惧していましたが、その予測やこれまでの多くの論文とは反対に、血液透析移行後は出血の再発を認めなくなったことから、その要因について考察し、論文にして症例を報告することにしました。

血液透析へ移行後に新たな消化管出血を生じていない要因は、体液量の管理が血液透析により改善し消化管粘膜における静脈圧低下に繋がったことや、腹膜透析カテーテルの刺激・腹腔内の透析液の負荷がなくなったことで消化管の血管形成異常や腸管の虚血性変化が起きにくくなったためではないかと考察しました。

〈感想〉

この論文は、大分赤十字病院で経験した症例を報告したものです。最初は「消化管の Angiodysplasia による貧血の進行を呈した慢性腎不全患者の 4 症例」という題名の論文を投稿しましたが、腎不全と angiodysplasia に関する報告は過去にも複数あり、新規性がなかったことから reject となりました。この疾患で書き直しても accept まで辿りつけないのではないか、どう改善させたらよいのかと非常に悩みましたが、もう 1 度、投稿先を変えずに内容を改良して投稿しようと意気込み、腹膜透析と angiodysplasia に関する報告はほとんどなかったことから、腹膜透析症例に絞り書き直しました。悩んで、時に心が折れそうになりながらも、2 作目が完成し、accept していただけたので安堵と達成感が大きかったです。

金田先生にはお忙しい中、修正の度に原稿を読んでたくさんのアドバイスを頂き、本当に感謝しております。また、ご指導頂きました柴田教授、大分赤十字病院・大学の医局の先生方にも大変感謝しております。本当にありがとうございました。

HIRO'S EYE

厚生連鶴見病院　腎臓内科　山口奈保美先生／
大分赤十字病院　副院長　金田幸司先生／
大分大学医学部附属病院腎臓内科　学内講師　福長直也先生

この論文は、透析患者さんにしばしば合併する angiodysplasia による消化管出血の症例報告です。この現象自体は良く知られていることから、当初は 4 症例をまとめた論文は採択に至りませんでしたが、腹膜透析から血液透析へ移行して消化管出血のコントロールが良好になったという視点で書き直して採択されました。苦労して様々な視点で検討して採択されておめでとう！

本論文の価値は 2 つです。まず、透析患者における消化管出血の報告は多く、angiodysplasia からの出血症例はしばしば内視鏡検査にて発見に至らず診断に難渋することが多く、その理由には透析不足など様々な原因が考えられますが、本例は PD から HD へ移行することで解決されたという点です。もちろんその理由も完全には解明できていませんが、今後の透析患者、特に PD 症例では参考にできるオプションを報告した点にあります。2 番目には、どのような論文でも新規性は必須のポイントであり、当初の 4 症例の報告で reject された際に、あきらめずに、論文としての着地点を悩み抜いて探し出した点です。この点では指導医の先生方の力も大きいです。山口先生は、最近、英文の症例報告論文に続いて、今回の和文の症例もアクセプトとなり大変好調です。是非、今後も一期一会の症例を大切にして、後輩の指導にもあたってがんばってください。　（柴田洋孝）